

전침 및 봉약침 치료로 호전된 특발성 말초신경병증의 증례보고

안선주 · 최성환 · 강신우 · 박서현 · 금동호
동국대학교 분당한방병원 한방재활의학과

A Case of Idiopathic Peripheral Neuropathy Improved by Combined with Electroacupuncture and Bee Venom Acupuncture

SunJoo An, K.M.D., Seonghwan Choi, K.M.D., Shinwoo Kang, K.M.D., Seohyun Park, K.M.D., Dongho Keum, K.M.D.

Department of Korean Rehabilitation Medicine, Dongguk University Bundang Oriental Hospital

RECEIVED March 17, 2020
REVISED March 30, 2020
ACCEPTED March 31, 2020

CORRESPONDING TO

Dongho Keum, Department of Korean Rehabilitation Medicine, Dongguk University Bundang Oriental Hospital, 268, Buljeong-ro, Bundang-gu, Seongnam 13601, Korea

TEL (031) 710-3728
FAX (031) 710-3780
E-mail keumdh660@naver.com

The purpose of this study is to report the effects of electroacupuncture and bee venom (BV) acupuncture for a patient suffering with idiopathic peripheral neuropathy. There was a one patient who was diagnosed as idiopathic peroneal neuropathy and tibial neuropathy received electroacupuncture and BV acupuncture at acupoints on peroneal and tibial nerve pathway. The evaluation of clinical outcome was done by range of motion (ROM), manual muscle test (MMT), perimeter of lower leg, neuropathy pain scale (NPS). After treatment, the patient showed improvement in ROM and MMT. The patient's perimeter of lower leg was increased, NPS was decreased. This study suggests that the treatment of acupoints on the damaged nerve pathways could be an effective treatment for peripheral neuropathy, although further studies will be needed. (**J Korean Med Rehabil 2020;30(2):173-181**)

Key words Peripheral neuropathy, Neuropathic pain, Bee venom, Electroacupuncture

Copyright © 2020 The Society of Korean Medicine Rehabilitation

서론»»»»

말초신경병증(peripheral neuropathy)은 원발성 또는 기능 장애로 인한 말초 신경계의 손상으로 광범위하게 정의되며 전 인구의 3% 내외로 보고되고 있다¹⁾. 원인은 대사성, 독성, 염증성, 결체조직 질환, 종양성, 유전성 등 매우 다양하나 약 30%에서는 원인을 알 수 없는 특발성(idiopathic)으로 발생한다²⁾.

증상은 침범받는 신경의 종류에 따라 다르게 나타나는데 감각신경 손상 시 신경성 통증(neuropathic pain)이 유발되며 그 임상 양상은 음성 혹은 양성 감각 증상을

보인다²⁻⁴⁾. 음성 감각 증상은 감각 소실로서, 손상된 신경의 굵기에 따라 온도, 위치 감각 등의 소실이 나타난다²⁾. 양성 감각 증상으로는 무감각(numbsness), 아린감(tingling), 따끔거림(prickling), 날카롭고(sharp), 불에 타는 듯한 통증(burning pain) 등의 이상감각(paresthesia)이 원위부에서 점차적으로 나타나며, 이 밖에 비통각 자극에 의하여 유발되는 통증을 느끼는 이질통(allodynia), 통각에 예민한 통각 과민(hyperalgesia) 등이 있을 수 있다³⁾. 이러한 양성 증상들이 말초신경병증의 첫 증상인 경우가 많다⁴⁾. 운동신경 손상이 동반되는 경우는 근력 약화를 보이며 손상이 진행되었을 경우 근위축이 관찰

될 수 있다^{2,3)}.

말초신경병증의 치료는 근본적인 질병 과정을 통제하고 증상 완화를 일차 목표로 하며, 항발작 약물, 항우울제 등의 경구 복용, 국소 패치 및 스프레이, 캡사이신과 리도카인 등의 외용제 적용 등의 약물 요법이 사용된다⁴⁾. 한방치료로는 말초신경병증에 침 치료, 약침 치료 등을 시도한 선행연구가 보고된 바 있으나⁵⁻¹⁰⁾ 당뇨병성 신경병증을 대상으로 한 연구들이 대부분이다^{5,6)}. 알코올 및 약물 유발로 인한 말초신경병증에 대한 치료 효과는 보고된 바 있으나 특별성으로 발생한 말초신경병증에 대한 보고는 매우 적고 감각 증상을 동반하지 않은 운동신경 손상에만 국한되어 있다⁷⁻¹⁰⁾.

이에 본 증례는 신경성 통증을 동반한 특별성 말초신경병증을 호소하는 환자를 대상으로 침 치료, 봉약침 치료, 전침 치료를 시행한 후 근력 회복 및 신경성 통증 감소 등의 일정한 치료효과를 얻었으므로 이를 보고하는 바이다.

대상 및 방법»»»»

1. 연구 대상

우측 측두-두정엽 부위의 뇌내출혈 진단을 받은 후 타병원 입원 치료를 받던 중 특별성으로 발생한 우측 하지 근력 저하 및 신경성 통증을 호소하며 본원에 입원한 환자로 French Neuropathic Pain Group이 개발한 신경성 통증 진단 기준 Douleur Neuropathique en 4 Questions (DN4)¹¹⁾를 만족하고 말초신경병증의 임상 징후를 만족하는 26세 환자를 대상으로 하였다(Table I). 본 연구는 동국대학교 분당한방병원 기관생명윤리위원회(Institutional Review Board)에서 후향적 의무기록 분석을 통한 증례 보고 연구로 연구승인을 받았다(DUBOH 2020-0002).

2. 치료 방법

1) 침 치료

침 치료는 1회용 호침(stainless steel 0.20×30 mm, 동방침구제작소, 서울, 한국)을 사용하였고 유침시간을 20분으로 하여 입원기간에 매일 시술하였다. 혈위는 우측

陽陵泉穴(GB34), 足三里穴(ST36), 좌측 陽陵泉穴(GB34), 三陰交穴(SP06), 臨泣穴(GB41), 合谷穴(LI04), 外關穴(TE05), 曲池穴(LI11), 우측 두부의 神庭穴(GV24), 眉衝穴(BL3), 曲差穴(BL4), 頭維穴(ST8), 翳風穴(TE17) 등을 취혈하였다.

2) 봉약침 치료

환자가 측와위를 취하게 한 후 L3, L4, L5, S1의 극돌기 사이에 봉약침액(B1-BV, 자생원외탕전원, 남양주, 한국) 총 1.0 cc를 일회용 인슐린 주사기(U-100 insulin syringe; 신아양행, 공주, 한국)를 사용하여 피하로 주입하였고, 양와위에서 우측 陽陵泉穴(GB34), 足三里穴(ST36)에 총 0.5 cc를 피하로 주 2회 주입하였다.

3) 전침 치료

침 치료 시행 시 병행하여 시행하였으며, 저주파 전기치료기(STN-110; (주)스트라텍, 안양, 한국)을 사용하여 우측 陽陵泉穴(GB34)에 양극, 足三里穴(ST36)에 음극을 연결하여 1 Hz의 이상성 연속파로 육안적 근육수축이 일어날 정도의 강도로 20분간 자극하였다.

3. 평가방법

1) Range of motion (ROM)

관절 가동 범위는 관절각도측정기(Baseline 12-1006 Rulongmeter Goniometer w/ 360° Head-7" Arms; Fabrication Enterprises, Inc., Elmsford, NY, USA)를 사용하여 발목 관절의 족배굴곡과 족저굴곡을 측정하였다. 바로 누운 자세에서 발목의 외측과를 축으로 하여 고정자를 비골과 평행한 선상에 두고 가동자는 5번째 중족골과 평행하게 일치시킨 후 측정하였다(Fig. 1). 입원과 퇴원 시 총 2회 측정하였으며, 측정 시 3회 반복 측정 후 평균값을 사용하였다.

2) Manual muscle test (MMT)¹²⁾

환자는 바로 누워 발을 침대 끝에 위치시킨 후 평가자는 환자의 하퇴에 손을 위치시키고 환자에게 족배굴곡, 족저굴곡 및 족모지신전 동작을 능동적으로 수행하게 하여 근 수축 여부를 평가 했다. 능동적인 관절 움직임이 관찰되면 평가자의 한 손은 하퇴를 고정하고 다른

Table I. Douleur Neuropathique en 4 Questions (DN4)

DN4 questionnaire		
Interview of the patient		
Question 1: Does the pain have one or more of the following characteristics?		
1) Burning	Yes	No
2) Painful cold	Yes	No
3) Electric shocks	Yes	No
Question 2: Is the pain associated with one or more of the following symptoms in the same area?		
4) Tingling	Yes	No
5) Pins and needles	Yes	No
6) Numbness	Yes	No
7) Itching	Yes	No
Examination of the patient		
Question 3: Is the pain located in an area where the physical examination may reveal one or more of the following characteristics?		
8) Hypoesthesia to touch	Yes	No
9) Hypoesthesia to prick	Yes	No
Question 4: In the painful area, can the pain be cause or increased by:		
10) Brushing	Yes	No

*Cut off value for the diagnosis of neuropathic pain is a total score of 4/10.

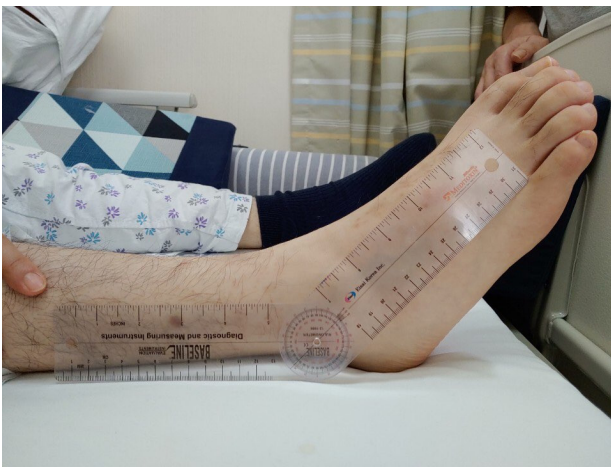

Fig. 1. Measurement of ankle joint range of motion.

한 손은 평가하고자 하는 움직임에 따라 환자의 중족부, 족저면 및 족모지에 위치시켜 저항을 주면서 근력을 평가했다. 평가결과는 Medical Research Council에서 제안한 0에서 5까지의 숫자 표기방식으로 표기하였다.

3) 하지 둘레 측정

대퇴사두근(quadriceps femoris muscle) 위축 평가를

위해 환자가 바로 누운 상태에서 무릎뼈 바닥 안쪽 끝에서 위쪽으로 2寸 부위에 해당하는 血海穴(SP10)에서 띠 줄자(조이자수, 인천, 한국)를 사용하여 둘레를 측정하였다. 비복근(gastrocnemius muscle) 및 가자미근(soleus muscle)의 위축 평가를 위해 환자의 무릎을 굽힌 상태에서 종아리 뒤쪽면 비복근의 가쪽갈래와 안쪽갈래 두 힘살들과 종골건(calcaneal tendon)이 연결되는 오목한 곳인 承山穴(BL57)에서 하퇴의 둘레를 측정하였다.

4) Neuropathy pain scale (NPS)¹³⁾

NPS는 Galer와 Jensen이 개발한 척도로 신경병증에서 흔하게 나타나는 다양한 양상의 통증의 정도를 평가하는 지표이다. 각 항목의 점수는 통증 강도 질문에 대한 환자의 반응을 기반으로 한다(Table II). 0은 통증이 없음을 나타내며 10은 상상할 수 있는 가장 큰 고통을 나타낸다. 각 통증의 양상에 대해 환자가 느끼는 정도를 표시하도록 했다.

Table II Neuropathy Pain Scale (NPS)

Questions for different aspects of pain
1. Tell us how intense your pain is. Place an "X" through the number that best describes the intensity of your pain.
2. Tell us how sharp your pain feels. Words used to describe "sharp" feelings include "like a knife", "like a spike", "jabbing" or "like jolts".
3. Tell us how hot your pain feels. Words used to describe very hot pain include "burning" and "on fire"
4. Tell us how dull your pain feels. Words used to describe very dull pain include "like a dull toothache", "dull pain", "aching" and "like a bruise".
5. Tell us how cold your pain feels. Words used to describe very cold pain include "like ice" and "freezing".
6. Tell us how sensitive your skin is to light touch or clothing. Words used to describe sensitive skin include "like sunburned skin" and "raw skin".
7. Tell us how itchy your pain feels. Words used to describe itchy pain include "like poison oak" and "like a mosquito bite".
8. Which of the following best describes the time quality of your pain? <input type="checkbox"/> I feel a background pain all of the time and occasional flare-ups (break-through pain) some of the time. Describe the background pain: Describe the flare-ups (break-through pain): <input type="checkbox"/> I feel a single type of pain all the time. Describe this pain: <input type="checkbox"/> I feel a single type of pain only sometimes. Other times, I am pain free Describe this occasional pain:
9. Please tell us how unpleasant your pain feels. Words used to describe very unpleasant pain include "miserable" and "intolerable".
10. Lastly, we want you give us an estimate of the severity of your deep versus surface pain. How intense is your pain deep pain? How intense is your pain surface pain?

증례 >>>>

26세 남성 환자로 특이한 과거력이 없으며 2018년 5월경 좌반신의 위약감 및 두통으로 분당소재 병원을 방문하여 자기공명영상검사서 우측 측두-두정엽 부위의 뇌내출혈 진단을 받았다. 해당 병원 입원 치료 중 2018년 7월경 우측 하지 위약감 및 이상감각을 호소하였으며 육안적인 근 위축이 관찰되었다. 요추부 단순방사선검사와 컴퓨터단층촬영검사서 특이한 소견은 없었으며 뇌 컴퓨터단층촬영검사와 자기공명영상 검사서 추가적인 병변은 없었다. 이후 시행한 신경전도 검사와 근전도 검사에서 특발성 경골 신경병증 및 비골 신경병증으로 진단받았다(Figs. 2, 3). 이후 아미트리프틸린정 10 mg, 심발타캡슐 60 mg의 약물을 하루에 한번 복용하였으나 통증의 경감이 없어 약물 치료를 중단한 채로 2019년 7월 31일 본원에 입원하여 2019년 10월 12일까지 약 10주간 치료받았다.

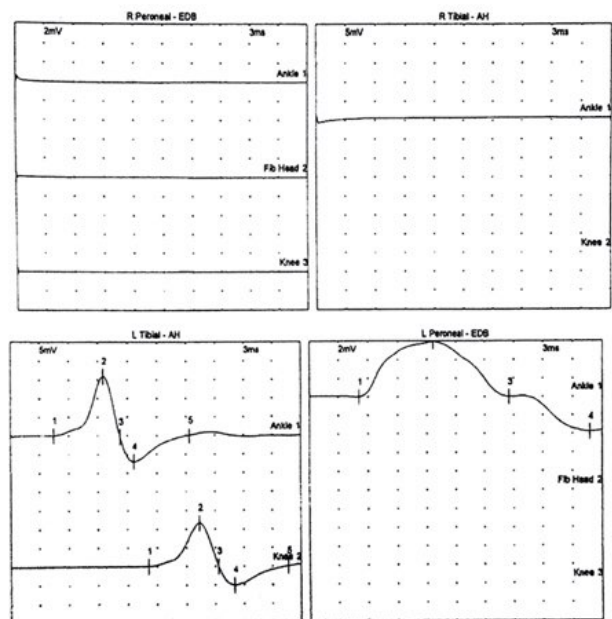


Fig. 2. Motor Nerve Conduction Study. Findings were unremarkable in 2 nerves: right peroneal, right tibial. There were no results outside the specified normal range.

입원 시 환자는 좌측 반신부전으로 좌측 상지 및 하지의 자의적 움직임이 불가능하였으며, 양측 하지의 운동 기능 실조로 보조자 도움 없이는 거동이 불가능하였다. 의식수준은 명료한 상태로 야간 시 신경성 통증 및 빈뇨로 인한 각성으로 수면 상태는 불량하였으나 그 외 문진소견은 양호하였다. 환자의 우측 족관절은 근력이 완전히 소실된 상태로 이완되어 있었고 대퇴부 및 하퇴의 근위축이 관찰되었다. 또한 비통각 자극에 의하여 하퇴부와 족부의 이질통을 호소하였으며 따끔거리고, 날카롭고, 불에 타는 듯한 양상의 통증 등 이상감각을 호소하였다. 입원 시 시행한 DN4 검사에서 10점 만점에 6점으로 신경성 통증이 있는 것으로 확인되었다.

총 10주간의 입원 기간에 약물치료는 병행하지 않았으며 침 치료, 봉약침 치료, 전침 치료만을 시행하였고, 근력 회복과 통증 정도의 평가를 위해 입원 시와 퇴원 시 총 2번 ROM, MMT, 하지 둘레, NPS를 측정하였다.

2019년 7월 31일 입원 당시 ROM은 족배굴곡 및 족저굴곡 0°, MMT는 족배굴곡, 족저굴곡, 족모지신전에

서 grade 1이었다. NPS 항목인 통증의 양상 중 날카로운(sharp), 열감(hot), 민감함(sensitive), 표재통의 강도(intensity of surface pain)에서 10점, 강도(intense), 둔함(dull), 가려움(itchy), 불쾌함(unpleasant)에서 9점, 냉감(cold), 심부통의 강도(intensity of deep pain)에서 2점, 통증의 유지 시간(time) 항목은 종일 지속되는 통증으로는 아린감, 찌르는 감각 증상 및 불에 타는 듯한 통증을 답하였으며, 血海穴에서의 둘레는 41 cm, 承山穴에서의 둘레는 28 cm이었다.

10주간의 치료 후 환자는 발목 관절 움직임 및 근력 회복을 보였으며 통증 정도 역시 입원 시 대비 10% 경감을 보였다. 2019년 10월 12일 퇴원 당시 ROM은 족배굴곡 15°, 족저굴곡 10°, MMT는 족배굴곡과 족저굴곡에서 grade 2-이었고, 족모지신전에서 grade 1이었다. NPS 중 날카로운(sharp), 열감(hot), 민감함(sensitive)에서 10점, 표재통의 강도(intensity of surface pain)에서 9점, 강도(intense), 둔함(dull), 가려움(itchy), 불쾌함(unpleasant)에서 8점, 냉감(cold), 심부통의 강도(intensity of deep pain)에서 1점, 통증의 유지 시간(time) 항목은 종일 지속되는 통증으로는 아린감 및 찌르는 감각 증상, 간헐적인 돌발 통증으로는 불에 타는 듯한 통증을 답하였으며 血海穴에서의 둘레는 43 cm, 承山穴에서의 둘레는 29 cm이었다(Table III, IV).

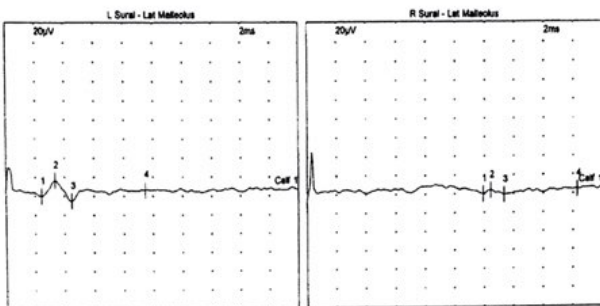


Fig. 3. Sensory Nerve Conduction Study. In the right sural - lateral malleolus study: the peak amplitude result was reduced for calf stimulation.

고찰

말초신경병증은 자율신경계, 운동신경계, 감각신경계로 구성된 말초신경계 손상으로 정의되며 국내에서만

Table III Change of Right Ankle Joint ROM, MMT and Perimeter

		Before (July 31, 2019)	After (October 12, 2019)
ROM (°)	Dorsi flexion	0	15
	Plantar flexion	0	10
MMT	Dorsi flexion	1	2-
	Plantar flexion	1	2-
	Great toe extention	1	1
Perimeter (cm)	Perimeter at SP10	41	43
	Perimeter at BL57	28	29

ROM: range of motion, MMT: manual muscle test.

Table IV. Change of Neuropathy Pain Scale at Right Lower Leg

Aspects of pain	Before (July 31, 2019)	After (October 12, 2019)
Intense	9	8
Sharp	10	10
Hot	10	10
Dull	9	8
Cold	2	1
Sensitive	10	10
Itchy	9	8
Time of pain		
Background pain all time	Pins and needles, tingling, burning pain	Pins and needles, tingling
Occasional break-through pain	·	Burning pain
Unpleasant	9	8
Intense of deep pain	2	1
Intense of surface pain	10	9

약 50만 명 이상의 환자가 보고되고 있다⁴⁾. 말초신경병증은 신경해부학적 위치 및 임상 양상에 따라 구분하며⁷⁾, 원인으로서는 대사 장애, 약물, 감염, 혈관염, 독소 및 유전적 이상 등이 알려져 있다. 최근에는 진단기술의 발전을 토대로 원인불명으로 알려진 상당수의 말초신경병증의 원인을 규명하게 되었지만 그럼에도 약 30% 환자에서는 원인을 발견하지 못했다⁴⁾. 말초신경병증은 원인 및 치료 여부에 따라 말초신경의 회복 가능성 및 예후가 다양하며 자연 경과는 아직 정확하게 밝혀진 바는 없으나 발병 후 수개월 안에 호전을 보이는 경우도 있지만 일부 환자에서는 신경병증이 수년간 지속될 수 있다²⁻⁴⁾.

본 증례 환자는 특발성 말초신경병증으로 진단받고 2018년 7월경 하지의 근력 저하, 이상 감각 및 신경성 통증이 발생한 이후 약 1년간 약물 치료를 시행하였으나 증상이 호전되지 않아 2019년 7월 31일 본원에 입원하였다. 陽陵泉穴, 足三里穴을 취혈하여 침 치료, 봉약침 치료 및 전침 치료를 시행하였고, 10주간의 치료 후 환자는 근력 약화의 개선을 보였다. 족배굴곡의 ROM이 0°에서 15°, 족저굴곡의 ROM이 0°에서 10°로 각각 호전을 보였고, 족관절에서의 MMT는 grade 1에서 2-로 1단계 상승하였다. 또한 대퇴부와 하퇴부의 근 위축 평가를 위한 하지둘레는 血海穴 위치의 둘레가 41 cm에서 43 cm, 承山穴 위치의 둘레가 28 cm에서 29 cm로 증가

하였다.

총비골신경은 제4, 5 요추 및 제1, 2 천추신경의 복측 가지(ventral ramus) 후분지(posterior divisions)에서 기시하여 슬와 부위의 상부에서 좌골신경으로부터 분리되어 비골두 후부로 내려오다가 비골의 경부를 돌아서 하퇴부 앞으로 들어가 표재 및 심부 분지로 나뉜다¹⁵⁾. 陽陵泉穴, 足三里穴은 이러한 총비골신경의 주행경로에 있으며, 陽陵泉穴은 장비골근, 단비골근에 위치하고, 足三里穴은 전경골근, 장지골근, 장무지골근에 위치한다¹⁶⁾. 이는 비골신경과 경골신경의 신경 지배를 받는 근육들로 足三里穴 자침 시 경골 신경 분지들과 후경골근의 자극을 유발한다는 점이 보고된 바 있다¹⁷⁾. 따라서 陽陵泉穴과 足三里穴은 손상 신경 지배 영역에 직접적인 영향을 줄 수 있는 치료점이라 생각된다.

본 증례에서는 신경 손상의 회복 및 재생을 목적으로 전침 치료와 봉약침 치료를 병행하여 시행하였다. 전침 자극은 고유수용성 감각 자극을 통하여 감각정보의 전달 및 통합을 증진시켜 효율적인 운동수행이 이루어지게 하고¹⁸⁾, 신경계 가소성을 유도하는 신경 성장 인자의 단백질 발현을 증가시켜 신경 재생과 회복을 유도할 수 있다는 점이 보고된 바¹⁹⁾ 있으며, 자극 부위 근육의 유발전위 검사, 운동신경 전도 속도 등의 운동 기능 평가에서도 전침 치료 후 유의하게 빠른 회복이 보고된 바 있다²⁰⁾. 봉약침은 melitin, phospholipase A2 등의 주요

성분들의 약리 작용을 통해 진통, 해열, 소염, 진경, 면역 증강 등의 효능이 있는 것으로 알려져 있는데²¹⁾, 이 밖에도 신경 회복의 지표인 neurofilament의 양성 밀도를 증가시킴으로써 손상된 신경의 축삭 재생에 도움을 준다는 점과²²⁾ 근 피로도를 저하시키고 근 회복력을 증가시킨다는 점이 보고된 바 있다²³⁾. 이상을 고려할 때 陽陵泉穴과 足三里穴에서의 전침 자극 및 봉약침 치료는 해당 신경 지배영역에서 운동 수행 능력의 회복 및 신경계 가소성을 유도함으로써 근력 회복 효과를 나타냈다고 볼 수 있다.

본 연구에서는 陽陵泉穴, 足三里穴 외에 L3, L4, L5, S1의 극들기 사이에 봉약침 치료를 시행하였으며 뇌출혈의 병소가 있는 환자의 상태를 고려하여 合谷穴, 外關穴, 曲池穴, 三陰交穴, 臨泣穴, 神庭穴, 眉衝穴, 曲差穴, 頭維穴, 翳風穴 등의 혈위에 침 치료를 시행하였다. 허리 부위의 취혈점은 下極兪穴(EX-B5), 腰陽關穴(GV3), 十七椎穴(EX-B8) 등의 혈위와 유사한 부위에 위치한다. 下極兪穴과 十七椎穴은 하지마비에 사용되는 경외기혈이며²⁴⁾, 腰陽關穴에서의 저농도의 봉침 자극은 曲池穴, 足三里穴에서의 자극보다 진통 효과가 뛰어나고, 지속 시간이 길었다는 결과^{25,26)}가 보고된 바 있다. 陽陵泉穴과 함께 曲池穴, 外關穴은 뇌와 말초 사이의 운동 및 감각 영역 신호의 전달을 증가시켜 운동 조절 능력 회복에 효과가 있는 것으로 보고²⁷⁾된 바 있고, 頭維穴은 중풍 환자의 頭鍼療法에 다용된 혈자리로서 頭鍼의 刺戟區 중 運動區에 속하여 상응구에 해당하는 개선 효과를 가진다²⁸⁾.

본 증례의 환자는 신경성 통증이 생긴 시점부터 신경성 통증에서 일차적으로 선택되는 삼환계 항우울제, 항우울제 계열의 약물을 복용하였지만 통증의 경감이 없었다. 이에 약물 치료의 병행 없이 침 치료, 봉약침 치료 및 전침 치료만을 시행하여 치료 후 NPS의 감소를 확인하였다. NPS 항목 중 강도(intense), 둔함(dull), 냉감(cold), 가려움(itchy), 불쾌함(unpleasant), 심부통의 강도(intensity of deep pain)에서 각각 1점씩 감소하였으며, 통증 유지 시간(time)에 관한 항목에서는 찌르는 듯한 통증(pins and needles)은 유지 시간에서 차이가 없었으나 불에 타는 듯한 통증(burning pain)은 입원 시에는 하루 종일 지속되었던 반면, 퇴원 시에는 간헐적인 돌발 통증 양상으로 발현 빈도가 감소하였다.

신경성 통증의 병태생리학적 원인으로는 말초의 손상정보가 척수로 전달되어 척수에서 일어나는 중추성 기전과 손상된 원위부에서 일어나는 말초성 기전에 의한다는 가설이 보고된 바 있다^{29,30)}. 중추성 기전은 신경 손상 후 발생하는 침해자극이 지속적으로 척수에 유입되어 중추성 감각을 일으켜 통증을 유발한다²⁹⁾. 말초 기전은 말초로의 역방향성 임펄스로 인해 염증과 통증 신호에 관여하는 채널 등이 활성화되고, 이러한 채널을 통해 신경전달물질들이 방출되어 말초 침해 수용체에 감각되면서 통증을 유발한다³⁰⁾.

이러한 신경성 통증 유발 기전들에 대하여 말초성 기전을 이용한 다양한 한의학적 접근이 시도되고 있는데 전침 자극이 dorsal root ganglion 뉴런에서 transient receptor potential vanilloid type 1 (TRPV1)의 과발현을 감소시킨다는 선행 연구³¹⁾가 보고된 바 있다. TRPV1은 통각 수용 뉴런에서 발견되는 비특이적 막 양이온 채널로 활성화 시 신경성 통증으로의 활동 전위 전파와 신경전달물질의 방출로 통증 신호가 생성된다^{29,31)}. 침 치료 및 전침 치료로 이러한 TRPV1의 상향 조절을 억제함으로써 통증 신호 발현의 감소를 기대해 볼 수 있으며 본 증례에서의 신경성 통증의 감소 역시 TRPV1과 같은 통증 매개 채널의 조절 효과로 인한 것으로 생각된다. 또한 전침 치료 및 봉약침 치료는 하행성 억제를 활성화시켜 중추성 통증 유발 기전의 조절에 관여한다고 보고된 바 있다^{25,26,32)}. 전침 자극은 내인성 오피오이드계의 활성화를 통해 통증을 억제하고³²⁾, 교양질세포에서 흥분성 시냅스후 전류를 억제하거나 억제성 시냅스후 전류를 증가시켜 척수 수준에서의 통증 신호를 억제하여 진통효과를 유발한다²⁶⁾. 봉약침은 $\alpha 2$ 아드레날린 수용체를 매개로 침해성 자극을 척수로 전달하는 일차 구심성 신경세포에서 흥분성 신경전달물질의 분비를 억제하여 통증을 감소시킨다고 보고된 바 있다²⁵⁾. 이상의 효과를 고려할 때 본 연구에서 사용한 전침 및 봉약침 치료가 통증 유발기전을 하향 조절함으로써 진통 효과를 유발하였으리라 생각된다.

본 증례는 말초신경병증에 대한 선행연구가 당뇨병성 말초신경병증에 집중된 것과 달리 특발성 말초신경병증에 대해 침 치료, 봉약침 치료 및 전침 치료를 시행하여 일정한 치료 효과를 얻었다는 것에 의의가 있다. 또한, 환자의 증상 개선이 신경병증의 자연 경과를 완

전히 배재할 수는 없지만 기존 서양의학적 표준 약물 치료에 호전이 없이 발병일로부터 약 1년이 지난 시기에 약물 치료를 시행하지 않고 신경 주행 경로에 주안점을 두어 시행한 치료만으로 통증 개선 및 근력 회복의 치료효과를 보였다는 점에서 말초신경병증 치료의 새로운 접근 방법을 제시하는 의의가 있다.

하지만 본 증례는 단일 증례로 치료의 명확한 효과를 가능하게 하는 수가 적고 전침 치료와 봉약침 치료를 모두 시행하여 단일 치료에 대한 효과 비교가 어려웠던 점 등의 한계점이 있다. 또한, 뇌출혈 이후 편마비측과 대측에서 말초신경병증이 병발하였으나 중추신경계 손상과의 연관성이 배제되었다는 점에서 한계점이 있다. 따라서 추후 지속적인 연구가 필요할 것으로 생각된다.

결론»»»»

본 증례는 특발성 말초신경병증으로 진단받고 근력 저하 및 신경성 통증을 호소하는 환자에게 손상된 신경 주행 경로와 연관된 혈자리에 침 치료, 봉약침 치료, 전침 치료를 시행한 결과 ROM, MMT, 하지 들레, NPS의 지표가 모두 개선됨을 확인하였다. 이에 말초신경병증에 대한 하나의 효과적인 치료점 설정 방안을 제시할 수 있을 것으로 기대되는 바이다.

현재 말초신경병증 치료의 증례 보고가 증가하고는 있으나 아직 다양한 원인에 대한 임상례는 충분치 않다. 따라서 추후 다수를 대상으로 한 증례보고 및 치료 효과 비교를 위한 임상 대조 연구 등 지속적인 연구가 필요할 것으로 생각된다.

References»»»»

1. Martyn CN, Hughes RA. Epidemiology of peripheral neuropathy. *J Neurol Neurosurg Psychiatry*. 1997;62:310-8.
2. Azhary H, Farooq MU, Bhanushali M, Majid A, Kassab MY. Peripheral neuropathy: differential diagnosis and management. *American Family Physician*. 2010;81(7):887-92.
3. Lindsay KW, Bone I, Fuller G. *Neurology and neurosurgery illustrated*. 5th ed. Amsterdam:Elsevier. 2015:592-8.
4. Oh JY. Peripheral neuropathy. *Korean J Med*. 2016;

- 90(5):394-401.
5. Yoo JH, Lee DE, Kim DH, Ahn SY, Lee BC, Ahn YM. A case report of diabetic neuropathy treated with Korean medicine. *Korean J Orient Int Med*. 2017;38(5):675-80.
6. Park SK, Kwon EH, Shin HC, Kang SB. One case of diabetic peripheral polyneuropathy improved by binsosan-gamibang. *Korean J Orient Int Med*. 2005;26(4):935-40.
7. Choi CW. A case of treating the paresthesia suggested from peripheral neuropathy. *Korean J Orient Int Med*. 2009;30(3):648-55.
8. Han CW, Hwang EH, Kim HJ, Shin HJ. Acupuncture for chemotherapy-induced peripheral neuropathy: a pilot study. *Korean J Oriental Physiology & Pathology*. 2014; 28(4):460-3.
9. Lee TH, Hwang HS, Chang SY, Cha JH, Jung KH, Lee EY. The clinical study on 2 cases of poly neuropathy or myopathy estimated patients. *The Journal of Korea CHUNA Manual Medicine for Spine & Nerves*. 2007; 2(1):59-67.
10. Son BW, Jeong HR, Hwang WD. A clinical report of polyneuropathy treated with Korean medical treatment. *J Int Korean Med*. 2016;37(5):698-703.
11. VanDenKerkhof EG, Stitt L, Clark AJ, Gordon A, Lynch M, Morley-Forster PK, Nathan HJ, Smyth C, Toth C, Ware MA, Moulin DE. Sensitivity of the DN4 in screening for neuropathic pain syndromes. *Clin J Pain*. 2018;34:30-6.
12. Noreau L, Vachon J. Comparison of three methods to assess muscular strength in individuals with spinal cord injury. *Spinal Cord*. 1998;36(10):716-23.
13. Galer BS, Jensen MP. Development and preliminary validation of a pain measure specific to neuropathic pain: the neuropathic pain scale. *Neurology*. 1997;48(2):332-8.
14. Dyck PJ, Oviatt KF, Lambert EH. Intensive evaluation of referred unclassified neuropathies yields improved diagnosis. *Ann Neurol*. 1981;10(3):222-6.
15. Jones O. The common fibular nerve. teach me anatomy [Internet]. 2017. [cited 2018 Jun 18]. Available from: <http://www.teachmeanatomy.info/lower-limb/nerves/common-fibular-nerve>.
16. Park BM, Yang KY, Lee BR, Yim YK. Assignment of muscles in lower limb to meridians based on the location of acupoints and muscular function. *Journal of Meridian & Acupoint*. 2008;25(4):17-29.
17. Lou XF, Yang XD, Jiang SH, Sun CY, Zhang RF. Study on angle and depth of needle insertion in acupuncture at Zusanli (ST 36). *Zhongguo Zhen Jiu*. 2006;26(7):483-6.
18. Yoo YD, Kim SY, Min SG. Effects of electroacupuncture and therapeutic exercise on skeletal muscle in the ischemic stroke rats. *J Kor Soc Phy Ther*. 2006;18(3):9-21.
19. Huang SF, Ding Y, Ruan JW, Zhang W, Wu JL, He B,

- Zhang YJ, Li Y, Zeng YS. An experimental electroacupuncture study in treatment of the rat demyelinated spinal cord injury induced by ethidium bromide. *Neurosci Res.* 2011;70(3):294-304.
20. Yang MS, Kim SJ, Choi JB. Current research trend on acupuncture treatment for nerve regeneration and recovery: based on the data of PubMed. *Korean J Acupunct.* 2014;31:147-57.
 21. Kim HJ, Ji YS, Lee SM, Jeon JH, Kim YI. A systematic review of clinical study of bee venom acupuncture. *Korean Acupuncture & Moxibustion Medicine Society.* 2013;9(4):151-9.
 22. Ostrovsky DA, Ehrlich A. Bee venom acupuncture in addition to anti-Parkinsonian medications may improve activities of daily living and motor symptoms more than medication alone in idiopathic Parkinson's disease. *Explore (NY).* 2019;15(1):71-3.
 23. Lim GM, Kim JH, Hwang EH, Yook TH, Ko YS. The effects of bee venom pharmacopuncture on muscle activity and pain reception of upper limbs muscles. *J Oriental Rehab Med.* 2011;21(3):57-69.
 24. Suh CS. *Acupuncture anatomy: regional micro-anatomy and systemic acupuncture networks.* 1st ed. New York: CRC Press. 2015:685-90.
 25. Lim BS, Moon HJ, Li DX, Gil M, Min JK, Lee G, Bae H, Kim SK, Min BI. Effect of bee venom acupuncture on oxaliplatin-induced cold allodynia in rats. *Evidence-Based Complementary and Alternative Medicine.* 2013;2013:1-8.
 26. Kim SG. Central mechanisms of analgesic effects of electroacupuncture or bee venom acupuncture in chemotherapy-induced neuropathic pain animals [Internet]. Kyung Hee University. 2016. [cited 2018 Jan 22] Available from: <http://doi.or.kr/10.23000/TRKO201700010393>
 27. Zijng X, Fangyuan C, Yihuai Z, Lijun B. Acupuncture enhances effective connectivity between cerebellum and primary sensorimotor cortex in patients with stable recovery stroke. *Evidence-Based Complementary and Alternative Medicine.* 2014;2014:11-9.
 28. Kin HS, Moon SG, Park SU, Han CH. *Integrated clinical approach to stroke.* 2nd ed. Seoul:Jeong Dam. 2007: 367-409.
 29. Shin JW, Hahm KD, Leem JW, Park CH, Ku SW, Choi Y, Leem JG, Lee C. The effect of blocking of antidromic impulses by capsaicin on mechanical allodynia in a rat model of peripheral neuropathic pain. *J Kor Pain Soc.* 2004;17(1):5-9.
 30. Coderre TJ, Basbaum AI, Levine JD. Neural control of vascular permeability: interactions between primary afferents, mast cells, and sympathetic efferents. *J Neurophysiol.* 1989;62(1):48-58.
 31. Li Y, Yin C, Li X, Liu B, Wang J, Zheng X, Shao X, Liang Y, Du J, Fang J, Liu B. Electroacupuncture alleviates paclitaxel-induced peripheral neuropathic pain in rats via suppressing TLR4 signaling and TRPV1 upregulation in sensory neurons. *International Journal of Molecular Science.* 2019;20(23):5917.
 32. Kim JH, Min BI, Na HS, Park DS. Relieving effects of electroacupuncture on mechanical allodynia in neuropathic pain model of inferior caudal trunk injury in rat: mediation by spinal opioid receptors. *Brain Res.* 2004; 998(2):230-6.