

대퇴골두 무혈성 괴사의 한의학적 치료에 대한 국내·외 연구동향 분석

박은상* · 황현호* · 박기현* · 배준효† · 구지은† · 황규현† · 강준혁*

동서한방병원 한방재활의학과*, 대전자생한방병원 한방재활의학과†, 분당자생한방병원 한방재활의학과†

Analysis of Domestic and Foreign Research Trends on the Korean Medical Treatment of Avascular Necrosis of the Femoral Head

Eun Sang Park, K.M.D.*, Hyeon Ho Hwang, K.M.D.*, Ki Hyun Park, K.M.D.*, Jun Hyo Bae, K.M.D.†, Ji Eun Koo, K.M.D.†, Kyu Hyun Hwang, K.M.D.†, Jun Hyuk Kang, K.M.D., Ph.D.*

Department of Korean Medicine Rehabilitation, Dongseo Korean Medical Hospital*, Department of Korean Medicine Rehabilitation, Daejeon Jaseng Hospital of Korean Medicine†, Department of Korean Medicine Rehabilitation, Bundang Jaseng Hospital of Korean Medicine†

RECEIVED December 16, 2022
REVISED December 31, 2022
ACCEPTED January 4, 2023

CORRESPONDING TO

Jun Hyuk Kang, Department of Korean Medicine Rehabilitation, Dongseo Korean Medical Hospital, 365-14 Seongsan-ro, Seodaemun-gu, Seoul 03726, Korea

TEL (02) 320-7807
FAX (02) 337-7990
E-mail pkhga1@naver.com

Copyright © 2023 The Society of Korean Medicine Rehabilitation

Objectives This paper is an analysis of domestic and foreign trends for the Korean medical treatment of avascular necrosis of the femoral head.

Methods Domestic and foreign databases were searched and analyzed for Korean medical treatment interventions, research types, and treatment effects for avascular necrosis of the femoral head.

Results There were 10 case reports in Korea, 2 case reports and 3 randomized controlled studies abroad. A total of 12 treatment interventions were used, and the types include acupuncture, herbal medicine, phamacopuncture, electroacupuncture, cupping, physical therapy, chuna, acupotomy, moxibustion, warm acupuncture, laser acupuncture, and motion style treatment. As for the evaluation index, visual analogue scale, range of motion and harris hip score were the most common with 7 cases each.

Conclusions Through this study, it was possible to understand the trends of domestic and foreign research on the treatment of avascular necrosis of the femoral head with Korean medicine. However, due to the small number of literature and no randomized control studies in Korea, treatment evidence is insufficient. It is considered that further research is needed in the future. (*J Korean Med Rehabil* 2023;33(1):47-59)

Key words Femur head necrosis, Korean traditional medicine, Chinese traditional medicine, Acupuncture, Herbal medicine

서론»»»»

대퇴골두 무혈성 괴사는 30대에서 50대의 중장년층에서 주로 많이 발생하며 골세포 또는 골조직이 죽어 있는 상태인 골괴사 중 발생 빈도가 가장 높은 질환이

다¹⁾. 무혈성 괴사는 뼈의 세포 사멸로 정의되며 혈액 공급 중단으로 인해 구성 요소가 파괴되거나 뼈 구조가 붕괴되어 뼈 파괴, 통증, 관절 기능 상실 등의 증상을 보이며 대퇴골두에 가장 빈번하게 발생한다²⁾. 비교적 젊은 연령의 환자에 이환된다는 질환 특성상, 대퇴골두 무혈성 괴사의 치료 목표는 조기에 진단하고 적절한 치료로

병의 진행을 방지하여 고관절 전치환술을 시술해야 할 상태로의 전환을 피하고 대퇴골두를 보존하는 것이다³⁾.

대퇴골두 무혈성 괴사의 유발 인자로는 여러 가지가 알려져 있으나 현재까지 정확한 원인과 병리 기전이 완전히 밝혀지지 않는 것이다. 원인이 되는 요인들에 따라서 외상성, 비외상성으로 나뉘게 되는데, 비외상성 원인으로는 혈관 내 응고, 음주나 스테로이드에 의한 지방 색전, 골수 지방 축적이나 비대에 의한 혈관 외 압박을 들 수 있다^{4,5)}.

서양의학적 치료는 크게 수술적 치료와 비수술적 치료 두 가지로 나뉜다. 수술적 치료로는 대표적으로 관절 보존 치료와 인공관절 치환술이 있으며, 비수술적 치료로는 약물을 복용시키면서 주기적으로 방사선 촬영을 하여 병의 자연경과를 지켜보는 약물 요법, 전자기장 치료 등이 있다⁵⁾. 또한 다양한 전자기적, 음향적 자극을 사용하기도 하며, 이외 체외충격파, 고압산소 등을 활용하기도 한다^{6,7)}.

대퇴골두 무혈성 괴사의 보존적 치료를 연구한 Lim 등⁷⁾의 연구에서는 비수술적 방법으로 관절을 보존하는 것이 결국 대퇴골두 무혈성 괴사 치료의 정복에 이르게 되는 것이라고 하였다. 한의학적 치료 역시 비수술적 치료로 대퇴골두를 보존하는 치료에 해당되며, 이와 관련하여 국내·외에서 이미 여러 연구가 시행된 바 있다. 국내에서는 2004년 Heo 등⁸⁾의 연구를 시작으로 10건의 호전 증례가 보고되었으며, 해외에서는 2건의 증례보고가 이루어졌고 무작위 대조군 연구(randomized controlled trial, RCT) 논문들 또한 발표되었다.

국내에서 대퇴골두 무혈성 괴사의 탕약 치료에 대한 RCT를 대상으로 경향을 분석한 연구가 1예⁹⁾ 있었으나 전반적인 한의학적 치료에 대한 국내외의 연구를 종합적으로 분석한 연구는 부족한 실정이다. 본 연구에서는 한의학적 치료법에 대한 국내·외에서 발간된 연구들을 분석, 정리하여 대퇴골두 무혈성 괴사의 비수술적 요법으로서 한의학적 치료에 대한 연구동향을 확인하고 그 내용을 정리하였다. 이를 통해 추후 연구의 방향성을 제시하여 대퇴골두 무혈성 괴사의 보존적 치료에 있어 한의 치료의 활용 기반을 마련하고자 한다.

대상 및 방법 >>>>

1. 자료 검색

2022년 10월 6일까지 발간된 논문을 대상으로 하여 국내·외 전자데이터베이스를 검색하였다. 국내 데이터베이스는 학술연구정보서비스(Research Information Sharing Service, RISS), 전통의학정보포털(Oriental Medicine Advanced Searching Integrated System, OASIS), 한국전통지식포털(Korean Traditional Knowledge Portal, KTKP), 한국의학 논문데이터베이스(Korean Medical base), 과학기술정보 통합서비스(National Digital Science Library, NDSL), 한국학술정보(Koreanstudies Information Service System, KISS), 학술논문 검색서비스(Earticle) 총 7개의 검색 엔진을 사용하였다. 국외 논문 검색에는 PubMed를 활용하였다.

기본 검색어로 국내 논문에서는 ‘대퇴골두 무혈성 괴사’, ‘대퇴골두 골괴사’와 ‘한약’, ‘한방치료’, ‘침’, ‘뜸’, ‘부항’, ‘추나요법’을 조합하여 검색하였다. Chang⁴⁾의 연구에서 대퇴골두의 무균성 괴사(aseptic necrosis), 무혈성 괴사(avascular necrosis), 허혈성 괴사(ischemic necrosis) 등의 명칭이 사용되었으나 현재 통용되는 골괴사(osteonecrosis)를 질환의 특징 및 원인과 관련하여 적절한 명칭으로 보았다. 이에 검색에서 ‘대퇴골두 골괴사(Osteonecrosis of the Femoral Head)’를 포함하였다. 해외논문의 경우 ‘Head of femur avascular necrosis’, ‘Osteonecrosis of the Femoral Head’와 ‘TCM’, ‘korean traditional medicine’, ‘traditional medicine’, ‘oriental medicine’, ‘moxibustion’, ‘chuna’, ‘acupuncture’ ‘cupping’의 검색어들을 적절히 조합하여 검색하였다.

2. 자료 선택 및 분류

1) 연구 종류

연구 종류는 인간을 대상으로 하는 증례 연구(case report), RCT 등을 포함하였다. 메타분석, 동물실험, 세포실험 및 증제가 포함되지 않은 논문들은 모두 제외하였다.

2) 연구 방법

위에서 설정한 키워드 조합들을 활용하여 검색을 진행하였다. 대퇴골두 무혈성 괴사를 검색한 후 결과 내 검색으로 치료법에 대한 키워드를 추가 검색하거나 상세 검색을 통해 키워드 조합을 활용하여 검색을 진행하였다. 서로 다른 4명의 연구자가 각각 독립적으로 주제에 대한 논문을 검색하고 연구 대상에 포함시킬지의 여부가 모호한 논문에 대해 토론을 거쳐 적합성을 판단하였다. 한 검색 엔진에서 검색어를 변경함에 따라 중복되는 논문이 발견될 경우 검색 횟수에 반영하지 않았다.

결과»»»»

1. 연구 선정

국내·외 데이터베이스에서 검색한 결과 총 450편의 연구가 검색되었다. 이 중 연구가 중복된 논문들은 제외되었고 독립된 4명의 연구자(PES, HHH, PKH, KJE)가 제목과 초록을 토대로 1차 분류를 하여 주제와 맞는 93편의 연구가 선별되었다. 이후 2차 분류를 통해 한의학적 치료를 중재로 사용하지 않은 논문, 주제와 관련이 없는 논문, 동물을 대상으로 한 연구, 세포 연구, 체계적 문헌고찰 논문을 제외하여 총 15편의 연구를 선정하였다(Fig. 1). 선정된 연구들 중 12건의 논문은 증례보고 연구였고, 나머지 3건은 RCT 연구였다(Tables I^{8,10-20}, II²¹⁻²³).

2. 발표 연도별 분석

총 15건의 연구들 중 2011년에 발표된 논문이 3건(20%)^{11,12,21}으로 가장 많았고, 2020년^{18,19}, 2014년^{14,15}에 각각 2건(13.3%)으로 그 다음으로 많았다. 이외 2022년²³, 2021년²⁰, 2019년⁷, 2018년⁶, 2016년²², 2013년¹³, 2010년⁰, 2004년⁸ 각각 1건(6.7%)이 보고되었다.

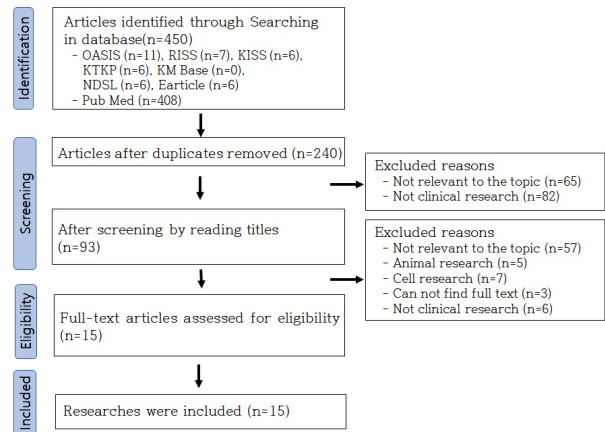


Fig. 1. Flow chart of the study. OASIS: Oriental Medicine Advanced Searching Integrated System, RISS: Research Information Sharing Service, KISS: Koreanstudies Information Service System, KTKP: Korean Traditional Knowledge Portal, KM Base: Korean Medical base, NDSL: National Digital Science Library.

3. 연구 대상 분석

1명을 대상으로 한 연구 9건^{8,10,12-17,19}으로 가장 많았고 이외 2명²⁰, 3명¹¹, 33명¹⁸, 34명²¹, 60명²², 80명²³이 활용된 연구가 각각 1건씩이었다. 모든 연구에서 활용된 환자의 수는 221명이었으며 그 중 남자는 111명이었고, 여자는 110명이었다. 연구에 참여한 대상들 중 가장 많은 나이는 77세¹⁹였고 가장 적은 나이는 19세²¹였다.

4. 중재 방법별 분석

15건의 국내·외 연구^{8,10-23}에서 침, 전침, 레이저침, 온침, 침도, 부항(건부항, 습부항), 물리치료(한방이학요법, 간섭파치료, 탄소광치료, 경근저주파요법, 초음파요법, 고주파, 약찜, 경피경근온열요법), 약침, 뜸, 한약, motions style treatment (MST), 추나요법의 총 12가지의 중재가 사용되었다. 침 치료는 11건(73.33%), 한약 9건(60.00%), 약침 7건(46.66%), 전침 6건(40.00%), 부항 5건(33.33%), 추나요법 4건(26.66%), 물리치료 3건(20.00%) 침도, 뜸, 온침이 각각 2건(13.33%), 레이저침, MST가 각각 1건(6.66%) 연구에서 중재로 활용되었다(Table III).

Table 1. Summary of Case Report

First author (year)	Sex (sample size)/age (yr)	Treatment				Etc.	Outcome measures	Results
		Acupuncture	Electro-acupuncture	Pharmacopuncture	Herbal medicine			
Heo ⁽⁸⁾ (2004)	M/43	BL23, BL32, BL36, GB30, aci point	GB30, BL36 60 Hz	Bee venom: BL23, BL32, GB30	<i>Sopunghwahyeol-tang gami</i>	-	X-ray, Ficat & Arlet	Improved
Kim ⁽¹⁰⁾ (2010)	M/40	GB29, GB30, ST31, sa-am acupuncture: bi seunggyeok (LR1, SP1, LU8, SP5)	-	-	<i>Yeongyecheulgam-tang</i>	Phsiotherapy, cupping	VAS, ROM	Improved
Kim ⁽¹¹⁾ (2011)	1. M/39 2. F/64 3. M/43	Acupotomy*	-	-	-	-	VAS, ROM, HHS, FPLS	Improved
Ro ⁽¹²⁾ (2011)	M/51	GB29, GB30, GB36, ST31	TFL, hip adductors	Jungsongohyul: tender point	<i>Cheonggayanggeun-tang</i>	Moxibution	VAS, ROM, Walking time, Patrick test	Improved
Baek ⁽¹³⁾ (2013)	F/57	GV3, GV4, BL40, GB34, GB39, LR3, GB30, GB29, GB36, ST31	-	<i>Shinbaro</i>	<i>Cheongpa-jeon</i>	Moxibution, cupping, phsiotherapy, MST	NRS, SLRT, ODI, Patrick test	Improved
Jun ⁽¹⁴⁾ (2014)	M/66	Gluteus midius, gluteus minimus, Psoas	-	-	-	Blood letting	NRS, ROM	Improved
Park ⁽¹⁵⁾ (2014)	M/33	GB29, GB30, GB31, GB32, BL35, GB36, ST31, heating acupuncture	-	Bee venom (sweet BV 10%)	<i>Doghwal-gisaeng-tang</i>	Cupping, phsiotherapy, chuna	VAS, HHS	Improved
Ali ⁽¹⁶⁾ (2018)	F/55	Laser [†] acupuncture: LI4, LI11, ST36, SP6, LI3, GB4, GB5, GB6, GB13, GB14, GB20, GB30, GB31, GB34	-	-	-	-	VAS, ROM, Ficat & Arlet	Improved
Cho ⁽¹⁷⁾ (2019)	F/61	BL22, BL23, BL24, BL25, BL52, GB30	BL22, BL23, BL24, BL25, BL52, GB30	Bee venom (sweet BV): BL22, BL23, BL24, GB30	<i>Bogol-tang</i>	Chuna	VAS, ROM,	Improved
Huang ⁽¹⁸⁾ (2020)	M(9), F(24)/ 27-64	-	-	-	<i>Lin-Gui-Zhu-Gan-Tang</i> and <i>Si-Wu-Tang gami</i>	-	HHS, pain index, HHS, function index, HHS, ARCO	5 patients converted to THA
Bong ⁽¹⁹⁾ (2020)	F/77	GB30, Aci point	GB30, aci point 2-30 Hz	Bee venom (sweet BV 10,000:1)	<i>Hwaeo-jeon</i> and <i>Yijin-tang</i>	Cupping, blood letting, phsiotherapy	NRS, mobility	Improved
Kim ⁽²⁰⁾ (2021)	M/36 F/39	GB29, GB30, GB31, ST31, BL35, BL36	GB29, GB30, GB31, ST31, BL35, BL36 2 Hz	Shinbaro: GB29, Psoas, Iliacus	-	Chuna	NRS, ROM, HHS	Improved

M: male, F: female, VAS: visual analogue scale, ROM: range of motion, FPLS: five point likert scale, TFL: tensor fascia latae, MST: motions style treatment, NRS: Numeric Rating Scale, SLRT: straight leg raising test, ODI: Oswestry Disability Index, HHS: Harris hip score, ARCO: Association for Research Circulation Osseous, THA: total hip arthroplasty.
 *Antero-lateral, lateral, retro-lateral, adductor tendon, obturator foramen point, [†]Red 650 nm laser, 100 mW, 1,505 Hz frequency, duty cycle 50 3 J/point, near infrared 810 nm laser, 100 mW, 1,705 Hz frequency, duty cycle 50 3 J/point.

Table II. Summary of Randomized Controlled Trial

First author (year)	Sample size (male/female), age (verage/range), yr		Intervention		Classification (ARCO)	Outcome measures	Results
	Treatment (A)	Control (B)	Treatment (A)	Control (B)			
Wang ²¹⁾ (2011)	A: 22 (2/20), 39.73±11.87/19~60 B: 12 (1/11), 42.25±9.98/21~58 (<i>Shentong Zhuyu Tang</i>)	Western medicine, Chinese medicine	Western medicine		Similar before treatment	1. HFS 2. TE 3. ARCO	1. A: 42.11±9.32→60.15±8.83 B: 40.74±8.91→42.37±11.52 A>B (p<0.01) 2. A:72.73%, B: 41.67 A>B (p<0.05) 3. Improved
Wang ²²⁾ (2016)	A: 32 (23/9), 48±8/22~61 B: 28 (21/7), 46±9/22~61	Acupotomy group* Hip joint site	Acupuncture group - Ashi points around the hip joint - CV4, KI3, KI7, SP6, SP10, SP12, LI4, LR10, LR11, LR12, GV9, GV14, ST30, ST31, ST34, ST36, ST38, BL11, BL18, BL23, BL36, BL40, BL57, BL60, GB29, GB30, GB34, GB39 - Heating acupuncture		Ito II stages	1. HHS 2. TE	1. A: 75.40±6.25→91.37±4.40 B: 74.57±6.45→83.21±4.71 A>B (p<0.05) 2. A: 90.6%, B: 75%, A>B (p<0.05).
Wang ²³⁾ (2022)	A: 40 (24/16), 40.3±5.2/20~65 B: 40 (23/17), 40.5±5.7/20~65	Electroacupuncture - Aci point Chuna (adductor relaxation method)	Chuna (adductor relaxation method)		Similar before treatment	1. TE 2. VAS 3. HHS 4. Mobility of hip	1. A: 97.5% B: 82.5%, A>B (p<0.05) 2. Both improved, A>B (p<0.05) 3. Both improved, A>B (p<0.05) 4. Both improved, A>B (p<0.05)

ARCO: Association for Research Circulation Osseous, HFS: Harris functional score, TE: therapeutic effectiveness, HHS: Harris hip score, VAS: visual analogue scale.
*Greater trochanter point of femur, gluteus medius point.

Table III. Intervention Used in Research

Intervention	Number of papers (%)
Acupuncture	11 (73.33)
Herbal medicine	9 (60.00)
Pharmacopuncture	7 (46.66)
Electroacupuncture	6 (40.00)
Cupping	5 (33.33)
Chuna	4 (26.66)
Physiotherapy	3 (20.00)
Acupotomy	2 (13.33)
Motion style treatment	2 (13.33)
Heating acupuncture	2 (13.33)
Motions style treatment	1 (6.66)
Laser acupuncture	1 (6.66)

Including duplicate studies, percentages were recorded.

1) 침 치료

경혈이나 근육에 침 또는 이와 유사한 자극을 활용하는 중재로는 침, 전침, 온침, 침도, 레이저침이 있었다. 이 중 침 치료를 사용한 연구들은 총 11건^{8,10,12-15,17,19,20,22,23} 이었고 전침을 활용한 연구 6건^{8,12,17,19,20,23}, 온침을 활용한 연구 2건^{15,22}, 온침^{15,22}, 침도^{11,22}를 활용한 연구가 각각 2건씩이었고 레이저침을 활용한 중재가 1건¹⁶이었다.

위의 중재들 중 침치료만 활용한 연구는 3건^{10,13,14}이었고 이외에는 여러 중재들을 복합적으로 활용한 연구들이었다. 침치료만을 중재로 활용한 3건의 연구들 중 1건의 연구¹⁰에서는 사암침법과 정경침을 함께 활용하였고 이외 정경침만 활용한 연구 1건¹³, 근육을 포인트로 한 연구 1건¹⁴이었다. 침치료와 전침을 동시에 활용한 6건의 연구들 중 3건^{19,20,23}의 연구에서 침을 자침한 자리에 동시에 전침을 시행하였다. 근육의 trigger point에 전침을 시행한 연구는 총 1건¹²이었으며, 대퇴근막장근, 내전근이 활용되었다. 경혈점에 전침 자극을 가한 연구는 4건의 연구^{8,17,19,20}이며 모두 環跳 (GB30)에 시술하였다. 침치료와 온침을 함께 활용한 2건의 연구들 중 1건은¹⁵ 오전에 일반적인 침치료를 오후에 대퇴근막장근, 내전근 중심으로 온침을 시행하였다. 이외 1건의 연구²²에서는 자침을 한 후 해당 부위에 온침을 활용하였다. 침도를 활용한 2건의 연구^{11,22} 중 1건의 연구²²에서는 1일 1회 6주간 阿是穴에 침치료를 시행한 동시에 2주에 1번 총

3회 고관절 부근 압통처에 침도를 시행하였다. 이외 1건의 연구¹¹에서는 환측 고관절 주위 심부근육, 인대 및 관절낭의 총 6개 부위를 포인트로 잡아 시술하였다. 이외 레이저침만을 활용한 연구¹⁶에서는 경혈점을 활용하였다.

침 치료와 레이저 침을 활용한 12건의 중재들 중 阿是穴을 활용한 연구는 4건^{8,14,19,23}이다. 경혈점을 활용한 연구는 10건^{8,10,12,13,15-17,19,20,22}이며 이용된 경락 종류로는 足太陽膀胱經 (BL)이 13건으로 가장 많았고, 足少陽膽經 (GB)은 12건이었다. 足陽明胃經 (ST), 足太陰脾經 (SP), 足厥陰肝經 (LR)이 각각 5건, 督脈 (GV) 4건, 手陽明大腸經 (LI), 足少陰腎經 (KI)이 각각 2건 手太陰肺經 (Lu), 任脈(CV)가 각각 1건이었다. 이들 연구에서 총 50개의 경혈점이 활용되었으며, 가장 많은 빈도를 차지하는 혈위는 環跳 (GB30)로 총 9번 활용되었다.

髀關 (ST31), 居膠 (GB29), 承扶 (BL36)는 각각 6건의 연구에서 활용되었다. 風市 (GB31), 腎俞 (BL23), 陽陵泉 (BL34)는 각각 3건의 연구에서 활용되었다. 사용된 혈자리는 Table IV에 정리하였다. 치료에 사용된 침의 규격으로는 0.30×40 mm가 4건^{10,12,13,20}으로 가장 많았고, 0.25×40 mm가 3건^{8,17,19} 이외에 0.35×50 mm¹⁵, 0.30×60 mm¹⁴, 0.30×75 mm²³ 각각 1건씩 사용되었다. 레이저침을 활용한 연구¹⁶를 포함하여 자침 횟수는 1일 2회 5건^{10,12,15,19,20}, 1일 1회 2건^{22,23}, 횟수가 표기되지 않은 연구가 3건^{8,13,14} 횟수가 격일에서 1주일에 1번으로 차등 적용된 연구가 1건이었다¹⁶. 유침시간은 15분이 4건^{8,12,13,19}으로 가장 많았으며, 20분 유침이 2건^{10,15}, 15~20분 유침이 1건¹⁷, 30분 유침이 1건²³, 레이저 치료로 유침이 없는 경우 1건¹⁶, 미표기 2건이었다^{14,22}.

2) 한약 치료

총 9건의 연구^{8,10,12,13,15,17-19,21}에서 한약 치료가 사용되었으며 총 9개의 처방이 활용되었다. 입원 환자의 상태에 따라 처방을 변경하거나 가감한 경우는 2건이었다^{19,21}. 한약만을 단독으로 활용한 연구는 2건^{18,21}이었고 이외 7건^{8,10,12,13,15,17,19}의 연구에서 다른 중재들과 복합적으로 활용되었다. Bong 등¹⁹의 연구에서는 化癥煎 二陳湯을 사용하였고 이후 환자가 대변난을 호소하여 大黃을 추가하였다. 속불편감이 소실되고는 乳香, 沒藥, 土茯苓을 추가하였고, 大便難이 소실된 이후에는 大黃을 제거하여 처방하였다. Wang 등²¹의 연구에서는 身痛逐瘀

Table IV. Acupuncture Point Used in Study

Number of papers (%)	Acupoint
9 (81.8)	GB30
6 (54.5)	BL36, GB29, ST31
3 (27.3)	GB31, BL23, GB34
2 (18.2)	BL35, BL40, GB39, ST36, LI4, SP6
1 (9.1)	BL11, BL18, BL22, BL24, BL25, BL32, BL52, BL57, BL60, GB4, GB5, GB6, GB13, GB14, GB20, GB32, GV3, GV4, GV9, GV14, LR1, LR3, LI11, SP1, SP5, LU8, CV4, KI3, KI7, SP10, SP12, LR10, LR11, LR12, ST30, ST34, ST38

Including duplicate studies, percentages were recorded.

Table V. Herb Frequency Used in Research

N (%)	Herb name
8 (88.9)	<i>Glycyrrhizae Radix, Angelicae Gigantis Radix</i>
6 (66.7)	<i>Carthami Flos</i>
5 (55.6)	<i>Cnidii Rhizoma</i>
4 (44.4)	<i>Clematidis Radix et Rhizoma, Osterici Radix, Achyranthis Radix, Rehmanniae Radix Preparata, Paeoniae Radix Alba, Myrrha, Zingiberis Rhizoma Crudus</i>
3 (33.3)	<i>Atractylodis Rhizoma, Cinnamomi Ramulus, Corydalis Tuber, Hoelen (white), Atractylodis Rhizoma Alba, Acanthopanax Cortex, Paeoniae Radix Rubra, Angelicae Pubescentis Radix, Citri Pericarpium, Olibanum, Amomi Fructus, Eucommiae Cortex, Cyperi Rhizoma</i>
2 (22.2)	<i>Cinnamomi Cortex, Juglandis Semen, Hoelen (red), Chelidonii Herba, Chaenomelis Fructus, Jujubae Fructus, Saposhnikoviae Radix, Astragali Radix, Asiasari Radix et Rhizoma, Gentianae Macrophyllae Radix, Citri Reticulatae Viride Pericarpium, Pinelliae Rhizoma</i>
1 (11.1)	<i>Angelicae Dahuricae Radix, Stephaniae Tetrandrae Radix, Phellodendri Cortex, Arisaematis Rhizoma, Scorpio, Sesami Semen Nigrum, Laminariae Thallus, Sargassum, Rehmanniae Radix, Taxilli Ramulus, Ginseng Radix, Cibotii Rhizoma, Coicis Semen, Drynariae Rhizoma, Zedoariae Rhizoma, Dioscoreae Rhizoma, Psoraleae Semen, Lycii Fructus, Cervi Parvum Cornu, Sappan Lignum, Linderae Radix, Cervi Cornu, Persicae Semen, Sinapis Semen, Rhei Rhizoma, Smilacis Rhizoma, Salviae Miltiorrhizae Radix, Eupolyphaga, Trogopterorum Faeces, Lumbricus, Scrophulariae Radix, Anemarrhenae Rhizoma, Mori Cortex Radicis, Asparagi Radix, Liriopis Tuber, Platycodi Radix, Fritillariae Thunbergii Bulbus</i>

Including duplicate studies, percentages were recorded.

N: number of herb used in research.

湯 가감에 淸熱이 필요한 환자의 경우 玄蓼, 知母, 桑白皮를 가감하여 사용하였고, 陰虛로 진단된 경우 天門冬, 麥門冬, 白芍藥, 桔梗, 貝母를 추가하여 환자별로 차이를 주어 처방하였다. 나머지 연구들에서는 각각 1가지 처방이 활용되었으며 그 종류로는 疎風活血湯 가감, 苓桂朮甘湯, 靑波養筋湯, 靑波煎, 獨活寄生湯, 補骨湯, 苓桂朮甘湯 합 四物湯 가감이 활용되었다.

사용된 한약을 분석했을 때 총 73가지의 한약재가 사용되었으며 그 중 가장 많이 활용된 한약재로는 甘草, 當歸가 각각 8건으로 가장 많았다. 이외에 紅花 6건, 川芎 5건, 威靈仙, 羌活, 牛膝, 熟地黃, 白芍藥, 沒藥, 生薑

이 각각 4건이었으며 이외의 약재들은 Table V에 정리하였다. 활용된 한약재의 본초분류별 분류는 23가지가 있으며 그 중 가장 많이 활용된 것은 活血祛瘀藥으로 12건이 이용되었다. 補陽藥 7가지, 發散風寒藥, 補氣藥이 각각 6가지, 補陰藥, 淸化熱痰藥, 祛風濕止痺痛藥, 理氣藥이 각각 4가지, 補血藥, 溫化寒痰藥, 利水退腫藥이 각각 3가지, 淸熱燥濕藥, 芳香化濕藥, 平肝熄風藥, 祛風濕強筋骨藥, 淸熱涼血藥 각각 2가지, 溫裏藥, 舒筋活絡藥, 攻下藥, 淸熱解毒藥, 淸熱瀉火藥, 止咳平喘藥, 본초학에서 기타로 분류된 것 각각 1가지가 있었다.

3) 약침 치료

15건의 연구 중 7건^{8,12,13,15,17,19,20}에서 약침이 활용되었고 사용된 약침의 종류는 4가지였다. 약침만을 단독으로 활용한 연구는 없었으며 7건 모두 다른 중재들과 함께 활용되었다. 봉약침(10,000:1, 4,000:1, 2,000:1)이 1건⁸, sweet bee venom (SBV)가 3건^{15,17,19}, 신바로 약침이 2건^{13,20}, 중성어혈 약침이 1건¹² 활용되었다. 약침 자입 부위는 침구 치료 혈위와 유사하였다. 자입 부위로는 環跳 (GB30)가 3건으로 가장 많았고, 腎俞 (BL23)가 2건이 사용되었으며 이외에는 아래 Table VI에 별도로 정리하였다. 근육으로는 대퇴근막장근, 대퇴내전근, 居膠 (GB29)를 기준으로 하여 하외측 20~30 mm 부위 혹은 대요근, 장골근 정지부 인접 부근의 압통점 및 각 환자의 아시혈에 자입하였다.

4) 기타 치료 분석

총 5개의 연구^{10,13-15,19}에서 부항요법이 사용되었고, 이 중 습식부항과 건식부항 모두를 활용한 치료가 1건¹⁹, 습식부항 단독사용 1건¹⁴, 건식부항 단독사용이 3건이었다^{10,13,15}. 건식부항은 膀胱經과 背俞穴에 시행한 경우가 2건^{10,15}, 膀胱經과 함께 환측 고관절 부위까지 시행한 경우 1건¹³, 압통점이 있는 곳에 시술한 경우가 1건¹⁹이었다. 습식부항은 중둔근에 사혈을 한 경우 1건¹⁴, 압통점에 시행한 경우 1건이었다¹⁹.

뜸치료는 2건의 연구^{12,13}에서 사용되었고 고관절 주변 阿是穴 1건¹², 복부 中腕穴 1건¹³ 시행되었다.

추나치료는 4건의 연구^{15,17,20,23}에서 활용되었고 대퇴직근, 대퇴근막장근 이완, 강화기법을 활용한 경우가 2건^{15,23}, 복와위 후방장골 교정기법을 활용한 경우가 1건²⁰이었으며 두 기법을 모두 사용한 경우가 1건¹⁷이었다.

물리치료는 총 4건의 연구^{10,13,15,19}에서 활용되었다. 이 중 경근저주파요법 3건^{13,15,19}, 간섭파치료 2건^{10,19},

경피경근온열요법(핫팩)¹⁵, 초음파요법¹³, 고주파¹³, 약찜치료¹³는 각각 1건의 연구에서 활용되었다. 고관절 MST는 1건¹³의 연구에서 사용되었으며 이 기법은 0.30×40 mm 호침을 環跳 (GB30), 居膠 (GB29) 등의 혈자리 및 고관절 주위 압통점에 자침하고 고관절 운동을 시행하는 치료법이다. 부항, 뜸, 추나, 물리치료, MST는 모두 단독 중재로 사용되지 않았다.

5) 평가 지표

15편의 연구에서 대퇴골두 무혈성 괴사 환자에게 적용된 한방 치료 효과를 평가하기 위해 총 13가지의 평가 척도가 사용되었다. 가장 많이 사용된 평가도구는 range of motion (ROM)^{10-12,14,16,17,20}과 visual analogue scale (VAS)^{10-12,15-17,23}, Harris hip score (HHS)^{11,15,18,20-23} 각각 7건의 연구에서 활용되었다. 이외에 Numeric Rating Scale (NRS) 4건^{13,14,19,20}, 환자의 치료 후 만족도를 평가하는 척도로 therapeutic effectiveness²¹⁻²³는 3건, Ficat & Arlet^{8,16}, Association for Research Circulation Osseous (ARCO)^{18,21}, Patrick test^{12,13}, mobility^{19,23} 각각 2건씩 활용되었다. Five point likert scale¹¹, walking time¹², Straight leg raising test (SLRT)¹³, Oswestry disability index (ODI)¹³ 각각 1건씩 사용되었다(Table VII).

6) 치료 유효성 분석

15편의 연구들 중 15건 모두에서 평가 수치상 호전을 보였다. VAS가 활용된 연구들은 7건^{10-12,15-17,23} 모두 치료 후의 수치 감소를 보였다. 이 중 치료 중재로 추나요법을 활용한 연구가 3건^{15,17,23}이었고, 침도¹¹, 레이저침¹⁶, 전침²³을 활용한 연구가 각각 1건씩이었다. NRS가 활용된 4건의 연구^{13,14,19,20}들 역시 모든 경우 치료 후에 수치가 감소한 것을 볼 수 있었다. 4건 모두 침치료를 활용하였으며 Back 등¹³의 연구에서는 MST를 활용하였고, Kim 등²⁰의 연구에서는 추나요법을 활용하여 호전을 보였다. 침도치료를 활용한 2편의 연구들^{11,22}은 모두 HHS를 평가 지표로 사용하였으며 침도치료를 받은 총 35건의 증례들 모두 HHS 수치가 상승하였다. 이외 5건 연구^{15,18,20,22,23}들에서 HHS가 평가 지표로 활용되었으며, 이 중 Huang 등¹⁸의 연구에서는 HHS를 pain index와 physical-functional index로 나누어 평가하였다. 해당 연구에서는 한약치료를 통해 통증은 44.79% 감소

Table VI. Pharmacoacupuncture Point

Acupoint	Number of papers (%)
GB30	3 (42.9)
BL23	2 (28.6)
BL32, GB29, BL36, ST31, BL22, BL24	1 (14.3)

Including duplicate studies, percentages were recorded.

했고, 기능은 70.73% 유지되었다고 보고되었다. Wang 등²¹⁾의 연구에서도 Harris function score가 활용되었으며 양약과 한약을 같이 활용한 치료군이 양약만을 사용한 대조군에 비해 점수 향상 폭이 컸다($p < 0.01$). 이학적 검사가 평가 지표로 활용된 논문들은 총 2건이었다. 이 중 Patrick test가 2건^{12,13)}, SLRT가 1건이었다¹³⁾. Patrick test는 치료 전에만 평가된 연구들은 제외하고 전후 모두 평가된 연구만 평가 지표로서 포함하였으며 이 2편^{12,13)}의 연구에서 모두 치료 전 양성 소견에서 치료 후 음성으로 호전되었다. ROM을 활용한 연구들은 총 7건^{10-12,14,16,17,20)}에서 모두 치료 이전에 비해 호전된 각도를 보였다. 평가 동작으로는 외전이 6건, 내전 및 굴곡이 5건, 외회전 4건, 신전 2건, 내회전 1건이 있었다. 평가 지표로 ARCO^{18,21)}나 Ficat & Arlet^{8,16)}를 사용한 논문들의 경우 X-ray 또는 magnetic resonance imaging (MRI)을 활용하여 치료 전후를 비교한 결과 모두 등급이 낮아지는 것을 확인할 수 있었다. Wang 등의 연구²¹⁾에서는 MRI T1 강조영상에서 저신호 영역의 감소를 확인하였다.

고찰»»»»

대퇴골두 무혈성 괴사의 임상적 치료는 비수술적 치료와 수술적 치료로 대별된다. 보존적 치료에 반응하지 않거나 괴사가 진행되는 경우에는 수술적 치료로 이어진다. 고관절 치환술의 경우 영상 검사상 초승달 징후가 골 표면의 30% 이상인 경우, 또는 편평해진 대퇴골두 소견이 나타나거나 심각한 관절 기능 이상 및 통증이 동반될 때 시행된다⁷⁾. 수술적 치료의 경우 합병증과 위험성, 불확실한 예후를 염두에 두어야 하므로 임상에서 대퇴골두 무혈성 괴사를 처음으로 진단 시 고관절 치환술의 적응증에 해당하지 않는다면 관절을 보존하는 방법을 가장 먼저 고려하여 치료 방향을 설정해야 한다⁷⁾. 본 연구에서는 비수술적 치료 중 한의학적 치료법이 질환의 치료 혹은 악화 방지 및 예방에 도움이 되는지 알아보기 위해 국내·외 데이터베이스 검색을 통한 연구를 진행하였다. 검색 결과 450편의 논문 중 15편을 선별하여 연구를 진행하였으며 Yu 등²⁴⁾의 연구와 같이 대퇴골두 무혈성 괴사 환자의 체질이나 변증을 대상으로 한 중국에서 발간된 RCT 논문들을 토의를 통해 배제하였다.

연구가 이루어진 연도로는 2011년이 3건(20.00%)^{11,12,21)}으로 가장 많았고 2020년^{18,19)}, 2014년^{14,15)}에 각각 2건(13.33%)이 발표되었다. 2010년 이후 발간된 논문이 대부분이었고 2004년 1건⁸⁾ 이후 2005년에서 2009년까지 발간된 논문은 없었고 연구 대상으로는 1명을 대상으로 한 연구가 9건^{8,9,11-16,18)}으로 가장 많았다. 연구의 대상이 된 환자 수는 2004년에서 2022년까지 총 221명이며 국내 연구의 경우 대부분 증례보고인 것으로 보아 추후 대규모의 연구가 이루어져야 할 것으로 보인다.

대퇴골두 무혈성 괴사의 한의학적 치료에 사용된 중재법은 침, 전침, 레이저침, 온침, 침도, 부항(건부항, 습부항), 물리치료(한방이학요법, 간섭파치료, 탄소광치료, 경근저주파요법, 초음파요법, 고주파, 약침, 경피경근은열요법), 약침, 뜸, 한약, MST, 추나요법의 총 12가지의 중재의 중재법이 사용되었다. 침, 전침, 레이저침, 온침, 침도, 약침치료는 침을 활용한 치료법으로서 통증제어의 목적으로 경혈점 혹은 아시혈에 활용되었다. 추나요법, MST는 고관절의 운동성을 높여주기 위해 시행했을 것으로 보여지며, 이외 물리치료, 뜸, 부항, 한약은 근육

Table VII. Outcome Measure

Outcome measure	N (%)
ROM	7 (46.66)
VAS	7 (46.66)
HHS	7 (46.66)
NRS	4 (26.66)
Therapeutic effectiveness	3 (20.00)
Ficat & Arlet	2 (13.33)
ARCO	2 (13.33)
Patrick test	2 (13.33)
Mobility	2 (13.33)
Five point likert scale	1 (6.66)
Walking time	1 (6.66)
SLRT	1 (6.66)
ODI	1 (6.66)

Including duplicate studies, percentages were recorded. N: number of papers, ROM: range of motion, VAS: visual analysis scale, HHS: harris hip score, NRS: Numeric Rating Scale, ARCO: Association for Research Circulation Osseous, SLRT: straight leg raising test, ODI: Oswestry disability index.

경결을 풀고 근 이완 및 통증완화를 목적으로 활용되었을 것으로 생각된다.

침치료를 중재로 활용한 연구 11건^{8,10,12-15,17,19,20,22,23}), 레이저침 1건¹⁶)로 경혈점을 활용한 연구는 총 12편의 논문에서 활용되었다. 이 중 가장 많이 활용된 혈위는 環跳 (GB30)로 총 9번 사용되었다. 環跳 (GB30)는 通經活絡의 효능이 있어 血凝氣滯, 風寒濕痺, 痺不仁 등을 치료하는 혈위이다²⁴). 이런 효능에 의해 대퇴골두의 혈액공급이 되지 않아 발생한 본 질환의 통증 치료에서 다용되었을 것으로 보인다. Back 등¹³)의 연구에서는 원위취혈로 委中 (BL40), 懸鍾 (GB39), 太衝 (LR3), 陽陵泉 (GB34)이 활용되었다. 이 경혈들은 환자의 요통 치료를 위해 활용되었다고 명시되어 있으나 足少陽膽經과 足太陽膀胱經의 유주 및 해당 경혈들의 혈성을 고려하여 대퇴골두 무혈성 괴사의 치료에도 기여하였을 것으로 예상된다. 레이저침을 활용한 Ali 등¹⁶)의 연구에서는 고관절 주위를 지나는 足少陽膽經의 두부 혈위인 懸顱 (GB5), 懸釐 (GB6), 本神 (GB13), 陽白 (GB14), 風池 (GB20)가 활용되었다. 또한 수족부의 혈들로 足三里 (ST36), 合谷 (LI4), 曲池 (LI11), 三陰交 (SP6)가 활용되었다. 舒筋活絡의 효능이 있어 筋急, 轉筋 등을 치료하는 데 사용되는 陽陵泉 (GB34)은 원위취혈이 활용된 3건의 연구 중 3건^{13,16,22}) 모두에서 활용되었다²⁵). 해당 연구들로 보아 수술 및 시술 후 환부에 직접 자침이 어려울 경우 원위 취혈이 좋은 치료 대안이 될 수 있을 것으로 보인다.

전침치료는 총 6건^{8,12,17,19,20,23})에서 이용되었으며 이 중 3건^{19,20,23})의 연구에서 침을 자침한 자리에 동시에 전침을 시행하였다. 혈위로는 環跳 (GB30), 承扶 (BL36), 중둔근, 소둔근, 대요근, 대퇴근막장근, 대퇴내전근 등 대부분 통증 부위의 아시혈에 시행하였다. Shin 등²⁶)의 연구에서 만성염증 및 신경손상에 의한 통증에 전침이 효과가 있음을 비추어 볼 때 전침이 고관절 주변부의 통증 제어를 위한 목적으로 활용되었을 것이다.

침도요법은 2건^{11,22})의 연구에서 활용되었으며, 두 연구 모두에서 대퇴골두 무혈성 괴사 환자의 통증 및 기능개선에 침도치료가 긍정적인 효과를 보였다.

온침요법은 艾火의 熱力을 빌려 經脈을 溫通하고 氣血을 善行시켜 경락이 寒滯되고 기혈이 痺阻한 일련의 질병을 치료하는 방법이다²⁷). 온침을 활용한 연구는 총 2건^{15,22})으로 그 중 Park 등¹⁵)의 연구에서는 대퇴근막장

근, 대퇴내전근, Wang 등²²)의 연구에서는 阿是穴과 고관절 주위의 근육 압통점에 통증 제어를 목적으로 온침을 활용하였다.

연구에서 가장 많이 활용된 한약재로는 當歸가 가장 많이 활용되었으며 이는 보혈약으로 補血和血, 調經止痛²⁸)의 효능을 가지고 있어 補血 및 통증제어 목적으로 활용되었을 것으로 보인다. 효능분류군으로는 活血祛瘀藥이 12건으로 가장 많이 활용되었다. 活血祛瘀藥은 血行을 촉진하고 瘀滯를 消散시키는 것을 주요 작용으로 하는 약물로서 血行이 不暢하거나 혹은 血分에 瘀血이 滯停하여 된 여러 병증에 활용된다²⁸). 본 질환은 대퇴골의 혈액순환이 되지 않아 발생한 것이므로 活血祛瘀藥이 효과적일 것으로 생각된다.

서양의학에서 대퇴골두 무혈성 괴사의 비수술적 치료에 활용되는 약물로는 비스포스포네이트(bisphosphonate) 계열이 활용된다. 해당 약물은 골흡수를 억제하여 골 재생률을 감소시키고 이를 통해 남아있는 골조직의 무기화시켜 대퇴골두 무혈성 괴사의 치료에 활용할 수 있다고 보고되었다⁷). 이는 본 연구에서 활용된 狗脊, 骨碎補, 杜仲, 胡桃肉, 鹿茸 등의 補陽藥²⁸)과 五加皮, 桑寄生 등의 祛風濕強筋骨하는²⁸) 약재들을 대퇴골두 무혈성 괴사의 치료에 유사성이 있을 것으로 생각된다. 또한 lovastatin과 같은 항콜레스테롤 약물들이 스테로이드로 유발된 지방세포의 증가로 인한 대퇴골두 무혈성 괴사의 병리를 억제할 수 있는 것으로 보고되었다⁷). 이러한 기전은 본 연구에서 활용된 威靈仙, 五加皮, 獨活, 秦艽 등의 근골간 風濕을 제거하는 약물들, 赤茯苓, 白茯苓, 薏苡仁 등의 利水滲濕 작용이 있는 약물들, 砂仁 등의 芳香化濕 약재들²⁸)과 스테로이드 유발성 대퇴골두 무혈성 괴사의 치료와 관계가 있을 것으로 생각된다.

약침처방은 총 15건의 연구들 중 총 7건^{8,12,13,15,17,19,20})에서 사용되었다. 봉침을 활용한 연구가 1건⁸)이고, 3건^{15,17,19})의 연구에서는 봉침의 부작용인 아나필락시스를 줄이기 위해 항원역할을 하는 효소와 histamine 등의 저분자 물질을 봉독에서 제거한 SBV를 활용하였다²⁹). 이외 신바로 2건^{13,20}), 중성어혈 1건¹²)이 사용되었다. 봉독의 性味는 苦, 辛, 有毒하고 효능은 祛風除濕, 止疼痛, 解癱痺平喘, 消腫降壓한 것으로 알려져 있으며 현재까지 봉독의 이용은 주로 관절염, 결체조직질환, 기타 염증 및 동통성 질환에서 이루어졌다³⁰). 따라서 대퇴골두 무혈성 괴

사로 인한 고관절 부근의 만성 통증에 봉약침이나 SBV를 활용하였을 것으로 보인다. 신바로 약침은 活血祛風止痛, 化濕消腫, 強筋骨, 祛風止痛의 효능이 있는 靑波煎의 약재를 가감한 뒤 증류법을 통해 제작한 약침이다³¹⁾. 총 2편의 연구^{13,20)}에서 신바로 약침이 활용되었으며 대퇴골두 무혈성 괴사로 인해 환자의 고관절 주위로 혈액 순환이 되지 않아 통증이 발생한 것을 치료하기 위해 활용한 것으로 보인다. 중성어혈약침은 淸熱涼血, 活血祛瘀하는 약으로 구성되어 活血祛瘀止痛 효과에 解熱消炎의 작용이 강화된 약침으로 氣滯血瘀로 인한 제반통증, 瘀血阻滯로 氣血의 循行이 不良하여 筋脈失養으로 유발된 마비질환 등에 주로 사용된다³²⁾. 중성어혈약침은 1건의 연구¹²⁾에서 활용되었으며, 대퇴골두 무혈성 괴사 환자의 통증을 氣滯血瘀, 瘀血阻滯로 보아 활용되었을 것으로 보인다. 사용된 혈위로는 環跳(GB30)가 3건으로 가장 많았으며 이는 침 치료에 활용된 빈용 혈위와 일치한다. 이외에는 주로 통처 주위에 있는 혈위를 위주로 선혈되었다는 것을 알 수 있다. 이외 부항 치료, 한방 물리치료, 추나요법, 뜸 치료, MST는 고관절 주변 조직들의 이완 및 통증 완화를 위한 목적으로 사용된 것으로 생각된다.

평가도구에 있어서 총 15편의 연구에서 13가지의 평가 척도가 사용되었다. 평가도구 중 ROM^{10-12,14,16,17,20)}과 VAS^{10-12,15-17,23)}, HHS^{11,15,18,20-23)}이 각각 7편으로 가장 많이 활용되었다. VAS와 NRS의 경우 임상 현장에서 가장 많이 사용되는 척도이고 통증을 평가하고 경과를 확인하는 데 있어 많은 도움을 주지만 주관적이라는 한계를 가지고 있어 다른 평가 지표들을 함께 참고해야 한다. HHS^{11,15,18,20-23)}는 고관절 수술 후 결과를 판단하기 위해 고안된 방법으로 고관절의 불안정성과 치료 방법을 평가하는 방법으로까지 확장되어 사용되고 있다³³⁾. 이런 이유로 대퇴골두 무혈성 괴사로 인한 고관절 통증 평가에 활용한 것으로 보인다. 대퇴골두 무혈성 괴사의 한의치료 유효성은 15건의 연구들 모두에서 평가 수치상 호전이 나타났으며 대퇴골두 무혈성 괴사의 보존적 치료 방법으로서 한의학적 치료가 유효한 것으로 보인다. 이후 연구에서는 영상 검사나 객관적 지표들의 추가적인 활용이 한의학적 치료의 유효성을 증명하는 데 필요할 것으로 생각된다.

본 연구에서는 대퇴골두 무혈성 괴사에 대한 국내·

외 한의치료에 대한 연구들을 분석하여 질환의 보존적 치료에 있어 한의학적 치료의 가능성을 규명하고자 하였다. Huang 등¹⁸⁾의 연구는 한약치료를 통해 고관절이 인공고관절 전치환술을 시행할 정도의 상태로 악화되는 기간을 평가하였다는 점에서 타 논문들과 차이가 있다. 이는 한의 치료가 수술적인 요법을 최대한 미루고 악화를 방지한다는 근거가 될 수 있는 문헌으로 이와 같은 연구가 더 많이 이루어져야 할 것으로 생각된다.

비수술적 치료들 중 전자기장, 체외 충격파⁷⁾는 환부에 물리적인 자극을 가한다는 점에서 不通即痛의 원리에 입각하여 환부를 活血시키는 한의학적 치료들과 유사하다고 생각된다. 본 연구에는 저하된 혈액 순환을 개선하려는 목적으로 침, 전침, 도침, 온침, 약침을 활용하여 環跳(GB30) 및 환부 주위의 근육들을 위주로 치료를 시행하였으며 한약의 경우 活血의 목적으로 當歸, 紅花와 같은 약재들이 사용되었다. 추후 서양의학적 비수술적 치료들과 한의학적 치료 중재를 비교하는 연구도 필요할 것으로 생각된다.

본 연구에서는 대퇴골두 무혈성 괴사의 국내·외의 한의학적 치료에 대한 전반적인 연구 동향 및 가능성을 확인하였으나 다음과 같은 한계점을 지닌다. 중재의 종류와 방법이 통일되어 있지 않고 보고된 RCT가 부족하다. 이로 인해 활용된 경혈 혈위를 통해 대퇴골두 무혈성 괴사에 유의미한 혈자리를 특정하기는 어려우며 한약의 종류 역시 해당 질환의 치료에 있어 보편적인 치료 약물로 결정하기에는 한계가 있다. 따라서 추후 더 많은 중재 보고가 필요하며 이를 토대로 빈용 혈위 및 한약에 대한 대규모 연구가 필요할 것으로 생각된다. 약침 또한 단독으로 활용한 연구가 아니므로 추후 약침 단독으로 대퇴골두 무혈성 괴사의 치료에 주는 효과를 검증할 수 있는 임상 연구 및 약침의 종류별로 증상 호전에 기여할 수 있는 정도의 차이에 대한 연구가 필요할 것으로 생각된다. 국내 연구의 경우 모두 증례논문으로 임상실험이나 비교대조군 연구가 이루어지지 않았다는 한계가 있다. 해외의 RCT를 참고하여 국내에서도 추가적인 연구가 필요할 것으로 보인다. 또한 대부분의 논문들이 다수의 중재법을 복합적으로 활용하였으므로 단일 중재에 대한 효과성 연구가 더 필요할 것으로 보이며 또한 복합 중재를 활용한 논문들 간의 효능을 비교한 연구가 필요할 것으로 생각된다.

결론»»»»

1. 총 15건의 연구가 검색되었으며 12건은 임상증례 논문, 3건은 RCT였다.
2. 2011년에 발표된 논문이 3건으로 가장 많았고 2010년 이후 대부분의 연구가 이루어졌다. 총 221명이 연구 대상이었으며 이 중 1명을 대상으로 한 연구가 9건으로 가장 많았다.
3. 총 15편의 연구의 중재법을 분석한 결과 침 치료 가 11건으로 가장 많았고, 한약 9건, 약침 7건, 전침 6건, 부항 5건, 추나요법 4건, 물리치료 3건, 침도, 뜸, 온침이 각각 2건, 레이저침, MST가 각각 1건이었다.
4. 침치료는 레이저침을 포함한 총 12건의 연구에서 50개의 경혈점이 활용되었다. 활용된 경락 종류로는 足太陽膀胱經 (BL)이 13건으로 가장 많이 사용되었다. 가장 많이 활용된 혈위는 環跳 (GB30)로 총 9번 사용되었다. 침의 규격으로는 0.30×40 mm 4건으로 가장 많았고, 자침 횟수는 1일 2회가 5건으로 가장 많았다.
5. 총 9건의 연구에서 한약 치료가 사용되었으며 9개의 각기 다른 처방이 활용되었다. 진통 및 活血 목적으로 활용된 처방 5건, 除濕을 통한 통증제어를 목적으로 한 처방 2건, 肝腎虛를 해결하기 위한 처방 2건이 활용되었다. 한약재 중 甘草, 當歸가 각각 8건으로 가장 많이 활용되었다. 약재의 분류군으로는 活血祛瘀藥이 12건으로 가장 많이 활용되었다.
6. 7건의 연구에서 약침이 활용되었으며 SBV가 3건으로 가장 많이 사용되었고 혈위로는 環跳(GB30)가 3건으로 가장 많았다.
7. 평가도구는 총 15건의 연구에서 13가지의 평가 척도가 사용되었으며, ROM, VAS, HHS가 각각 7건으로 가장 많이 활용되었다.

References»»»»

1. The Society of Korean Medicine Rehabilitation. Korean rehabilitation medicine. 5th ed. Seoul:Globooks. 2020:135.

2. Shah SN, Kapoor CS, Jhaveri MR, Golwala PP, Patel S. Analysis of outcome of avascular necrosis of femoral head treated by core decompression and bone grafting. *Journal of Clinical Orthopaedics and Trauma*. 2015;6(3):160-6.
3. Jung KH, Jang JS, Choi YR. Core decompression and impaction bone graft in osteonecrosis of the femoral head. *Journal of the Korean Hip Society*. 2005;17(4):223-9.
4. Chang JD. Etiology and pathophysiology of osteonecrosis of the femoral head. *The Journal of Korean Hip & Pelvis*. 2006;18(4):362-9.
5. The Korean Orthopaedic Association. *Orthopaedics*. 7th ed. Seoul:ChoiSin medical Publishing Co. 2013:940-9.
6. Philippe H. Avascular necrosis of head of femur. *Indian Journal of Orthopaedics*. 2009;43(1):1-2.
7. Lim YW, Kim YS, Kwon SY. Joint preserving non-surgical treatment of osteonecrosis of femoral head. *Hip & Pelvis*. 2012;24(4):273-8.
8. Heo YK, Lee H, Moon IR, Park KB, Park HS, Seo WH, Kim YJ, Kim JK. A case report of avascular necrosis of the femoral head. *The Journal of Korean Acupuncture & Moxibustion Society*. 2004;21(6):299-309.
9. Kim HJ, Ahn JY, Shin NY. Research trends of randomized controlled trial studies on the herbal treatment of avascular necrosis of the femoral head. *J Korean Med Rehabil*. 2022;32(3):37-53.
10. Kim KW, Kim SS, Lee JS, Chung SH. A clinical case study on avascular necrosis of femur head complaining lower extremity pain with oriental medical treatment. *The Journal of Korea CHUNA Manual Medicine for Spine & Nerves*. 2010;5(1):137-43.
11. Kim SS, Park SW, Moon H, Lee GM. Three case reports of avascular necrosis of femur head have treated by acupotomy. *The Journal of Korean Acupuncture & Moxibustion Society*. 2011;28(5):143-51.
12. Ro HR, Park SH, Kim JW, Cho TY. A case report of conservative treatment of femoral neck stress fracture developed in avascular necrosis of the femoral head. *The Journal of Korea CHUNA Manual Medicine for Spine & Nerves*. 2011;6(2):79-85.
13. Baek SH, Park MW, Eom KJ, Yang SH, Lee SY. A case report on a patient of early developed avascular necrosis of femur head with lumbar HIVD (herniated intervertebral disc), treated by conservative oriental medical treatment including hip joint MST (motion style treatment). *The Journal of Korea CHUNA Manual Medicine for Spine & Nerves*. 2013;8(2):141-9.
14. Jun BC, Kim JS. A clinical case study on complaining the other side hip joint pain after operating total hip arthroplasty because of avascular necrosis with oriental

- medical treatment. *The Korean Journal of Sports Medicine*. 2014;13(2):11-6.
15. Park JH, Oh EY, Park SA, Shin YB, Kim YJ. A case report on a patient of bilateral avascular necrosis of femur head, treated with Korean medicine and hip joint fascia chuna therapy. *The Journal of Korea CHUNA Manual Medicine for Spine & Nerves*. 2014;9(1):115-24.
 16. Ali AJ, Ali F, Mahnoush M, Mohammed RB, Nooshafarin K. Clinical and radiographic alterations in bilateral avascular necrosis of the femoral head following laser acupuncture: a case report. *Journal of Lasers in Medical Sciences*. 2018;9(2):149-53.
 17. Cho SW. A case report on a patient of pain after core decompression surgery on avascular necrosis of femur head treated with Korean medicine treatments. *The Journal of Korea CHUNA Manual Medicine for Spine & Nerves*. 2019;14(2):55-65.
 18. Huang Z, Fu F, Ye H, Gao H, Tan B, Wang R, Lin N, Qin L, Chen W. Chinese herbal Huo-Gu formula for the treatment of steroid-associated osteonecrosis of femoral head: a 14-year follow-up of convalescent SARS patients. *Journal of Orthopaedic Translation*. 2020;23:122-31.
 19. Bong SM, Jang WS, Kim KH. A case report on a patient with osteonecrosis of the femoral head treated with Korean medicine treatment including Hwaeco-jeon. *The Journal of Internal Korean Medicine*. 2020;41(1):88-96.
 20. Kim DH, Kim EJ, Jo MJ. Two case reports of patients diagnosed with avascular necrosis of the femoral head treated with Korean medicine treatment including chuna manual therapy, pharmacopuncture and acupuncture. *J Korean Med Rehabil*. 2021;31(1):195-204.
 21. Wang W, Yu JN, Tao XJ. Systemic lupus erythematosus complicated with femoral head ischemic necrosis treated by Chinese medicine therapy for activating blood and dredging collaterals method. *Chinese Journal of Integrative Medicine*. 2011;17(2):105-10.
 22. Wang Z, Zhou X, Xie L, Liang D, Wang Y, Zhang HA, Zheng JH. Acupotomy and acupuncture in the treatment of avascular necrosis of femoral head at the early and middle stages: a clinical randomized controlled trial. *Zhongguo Zhen Jiu*. 2016;36(10):1031-5.
 23. Wang JL, Hua CL, Nie HL. Effect of electroacupuncture of quintuple needling combined with adductor relaxation method for osteonecrosis of the femoral head. *Zhen Ci Yan Jiu*. 2022;47(7):636-9.
 24. Yu T, Xie LM, Zhang ZN, Ke X, Liu Y. Study on the distribution of constitutions of Chinese medicine in patients with osteonecrosis of femoral head. *Zhongguo Zhong Xi Yi Jie He Za Zhi*. 2016;36(6):659-62.
 25. Meridians & Acupoints Compilation Committee of Korean Medical Colleges. *Details of meridians & acupoints (volume II) a guidebook for college students*. 7th ed. DaeJeon:Jongryeonamu. 2016:342.
 26. Shin HK, Lee KH, Park DS. α_2 -adrenoceptors are implicated in the electroacupuncture-induced analgesia of experimental chronic pain. *Journal of Korean Medicine*. 2004;25(3):67-77.
 27. Chung JY, Choi DY, Woo HS, Kang SK. Review of clinical trials on warming acupuncture for musculoskeletal pain diseases -a systematic review-. *The Journal of Korean Acupuncture & Moxibustion Society*. 2009;26(4):11-8.
 28. Herbology Editorial Committee of Korean Medicine Schools. *Herbology*. Seoul:Yeonglimsa. 2007:495.
 29. Jung DJ, Lee HG, Choi YM, Song BY, Yook TH, Kim JU. The clinical study on 130 cases with sweet bee venom treatment. *The Journal of Korean Acupuncture & Moxibustion Society*. 2013;30(5):211-17.
 30. Kim HS, Lee CH, Jeon JY, Lim SJ, Bae YH, Kim HS, Song JH, Kim MH, Cho CY, Jung YH. A case report on a patient with lumbar HIVD (herniated intervertebral disc) and femoroacetabular impingement, treated by bee venom pharmacopuncture and conservative orinetal medical treatment. *The Journal of Korea CHUNA Manual Medicine for Spine & Nerves*. 2014;9(2):81-92.
 31. Jun BC, Kim ES, Kim DS, Kim TH, Kim JY. Effectiveness of ShinBaro pharmacopuncture on lumbar spinal herniated intervertebral disc: a randomized controlled trial. *The Journal of Korea CHUNA Manual Medicine for Spine & Nerves*. 2011;6(2):109-19.
 32. Yoon JW, Kim SJ. A review of clinical study on jung-songouhyul pharmacopuncture treatment published in Korea. *J Korean Med Rehabil*. 2017;27(4):75-84.
 33. Kim SJ, Lee HJ, Lee YE, Lee BH, Lee YK, Lim SC, Jung TY, Kim JS. A case report of patient with femoral neck fracture treated non-operative Korean medical treatments. *Journal of Acupuncture Research*. 2013;30(5):175-83.